

Management of severe ocular toxoplasmosis with intravitreal clindamycin and triamcinolone: Report of 22 cases.

Manejo de Toxoplasmosis
Ocular Severa con
Clindamicina y
Triamcinolona Intravitreas:
Reporte de 22 Casos

¹Hugo Hernán Ocampo Domínguez MD

Recibido 27/04/2015

Aceptado 27/12/2015

Resumen

Objetivo: Determinar la eficacia del uso secuencial de clindamicina - triamcinolona intravítreas en el tratamiento de la toxoplasmosis retinal severa (definida como aquella que afecta la macula y/o el nervio óptico) y de las toxoplasmosis atípicas difusas.

Métodos: Se evaluaron prospectivamente 22 ojos de 22 pacientes con diagnóstico de toxoplasmosis retinal severa, manejados con clindamicina intravítrea (4,5mg/0,03 cc) seguida, una semana después, de la aplicación

1 Oftalmólogo, Subespecialista en Retina-Vítreo.
Clínica de Oftalmología de Cali, consultorio 202,
Cra 47 # 8 C 94, Cali, Colombia.
Teléfono (2) 5110281
email: hhocampo@gmail.com

El autor declara no tener conflictos de intereses en este manuscrito.

de triamcinolona intravítrea (4mgs/0,1 cc). La agudeza visual se midió y se convirtió a LogMAR y se realizó una comparación con la prueba de Wilcoxon para establecer diferencias.

Resultados: El 82% (18 pacientes) de los ojos tratados con este esquema presentaron mejoría de la agudeza visual, el 9 % (2 pacientes), se estabilizaron, el 9% (2 pacientes), empeoraron después del tratamiento. Sin tratamiento, el 74% de los pacientes (16 pacientes) tenían visión menor a 20/200. Con el tratamiento, este porcentaje disminuyó al 26% (6 pacientes). La agudeza visual expresada en LogMAR cambió después del tratamiento, pasando de 1.05 antes del tratamiento a 0,51, con una significancia estadística valor de $p=0.002$. Luego del tratamiento, 12 de los 22 pacientes (54%), estaban por encima de 20/50, logrando 20/20 en tres casos y 20/25 en cinco casos. No se observaron casos de hipertensión ocular, y se reportaron cinco complicaciones durante el tratamiento.

Conclusiones: El tratamiento de toxoplasmosis retinal severa con el esquema de clindamicina intravítrea seguida de triamcinolona intravítrea muestra resultados positivos. Este tratamiento se puede recomendar para casos de toxoplasmosis retinales severas, definidas como aquellas que comprometen mácula, nervio óptico o toxoplasmosis difusas atípicas.

Palabras clave: Toxoplasmosis ocular, intravítrea, clindamicina, triamcinolona.

Abstract

Objective: To determine the efficacy of sequential use of intravitreal clindamycin -

intravitreal triamcinolone in the treatment of retinal toxoplasmosis severe (defined as one that affects the macula and / or the optic nerve) and diffuse atypical toxoplasmosis.

Methods: We prospectively evaluated 22 eyes of 22 patients diagnosed with severe retinal toxoplasmosis, managed with intravitreal clindamycin (4,5mg/0,03 cc) followed a week later, the application of intravitreal triamcinolone(4mgs/0,1 cc). Visual acuity was measured and converted to LogMAR. Comparisons were made using Wilcoxon test.

Results: 82% (18 patients) of eyes treated with this system showed improved visual acuity, 9% (2 patients), stabilized, 9% (2 patients), worsened after treatment. Without treatment, 74% of patients (16 patients) had less than 20/200 vision. With treatment, this percentage decreased to 26% (6 patients). Visual acuity in LogMAR changed after treatment from 1,05 to 0,51 with statistical significance $p=0,002$. After treatment, 12 of 22 patients (54%) were above 20/50, 20/20 achieved in three cases and 20/25 in five cases. No cases of ocular hypertension and five complications were reported during treatment.

Conclusions: The treatment of severe retinal toxoplasmosis with clindamycin scheme followed by intravitreal triamcinolone shows positive results. This treatment could be recommended for severe cases of retinal toxoplasmosis, defined as those that involve the macula, optic nerve, or diffuse atypical toxoplasmosis.

Keywords: Toxoplasmosis, intravitreal, clindamycin, triamcinolone.

Introducción

El *Toxoplasma gondii* es un parásito protozoario ubicuo intracelular adquirido frecuentemente por la ingesta de agua y comida contaminada, y menos frecuentemente por transmisión materno-fetal. Aproximadamente un tercio de la población está infectada, normalmente sin síntomas; el compromiso ocular está presente en el 2% de estas personas infectadas y está relacionado con episodios de recurrencia a lo largo de la vida y pérdida de visión.¹ La infección tiende a ser más prevalente en regiones tropicales, con tasas más altas en Suramérica, Centroamérica y el Caribe comparados con Norteamérica y Europa.² La prevalencia de lesiones retinales inactivas por toxoplasma en personas jóvenes en Colombia es muy alta (6%) comparado con diferentes reportes de otros países, y se considera que la causa de estas lesiones sea adquirida,³ la incidencia de toxoplasmosis ocular en Colombia es alta, con 3 nuevos episodios por 100.000 habitantes, comparado con cifras de 0.08 por 100.000 habitantes en Inglaterra. Los casos más complicados pueden corresponder a la forma adquirida, aunque la presentación bilateral es más frecuente en la forma congénita.⁴ Las características clínicas de presentación de este tipo de uveítis en Colombia corresponde a uveítis posterior, panuveítis y lesiones unilaterales; las lesiones activas y la retinocoroiditis recurrente son responsables por la mayoría de la disminución de la agudeza visual en los pacientes afectados.⁵

El tratamiento para la toxoplasmosis ocular no está claramente estandarizado, pero si existe un consenso sobre el posible beneficio del tratamiento antimicrobiano. La terapia clásica consiste en manejo oral con pirimetamina más

sulfadiazina unido a manejo con corticosteroides. Se mencionan terapias alternativas que incluyen trimetopin / sulfametoxazole más prednisolona, o combinaciones que incluyen clindamicina, espiramicina, minociclina, azitromicina, atovaquona y claritromicina. Este régimen terapéutico oral tiene asociado los problemas de efectos adversos sistémicos, la pobre adherencia al tratamiento, el tiempo prolongado y los costos asociados, considerando además que no son completamente efectivos.⁶ La terapia intravítrea con clindamicina inicialmente,⁷ complementada con esteroides también intravítreos han surgido como alternativas promisorias de tratamiento. Las ventajas inherentes del tratamiento intraocular directo y sus resultados clínicos se presentan como mejores formas de tratamiento para disminuir la morbilidad ocular por toxoplasmosis.⁶

Considerando las diferentes opciones terapéuticas se presenta una serie de casos de pacientes con toxoplasmosis ocular severa con manejo con clindamicina y triamcinolona intravítrea para determinar la efectividad del tratamiento.

Métodos

Se presenta una serie de casos, de 22 pacientes con impresión diagnóstica de toxoplasmosis ocular severa. Los pacientes presentaban clínicamente lesiones corioretinales compatibles con cambios por toxoplasma, y el criterio de severidad estaba definido por el compromiso macular, del nervio óptico y las presentaciones atípicas difusas y/o con compromiso importante de la visión. Se realizó un examen oftalmológico completo que incluyó agudeza visual, examen con lámpara de hendidura, tonometría y fondo

de ojo. En algunos pacientes se complementó el examen clínico con pruebas serológicas de Inmunoglobulina G para toxoplasma. A todos los pacientes se les realizó fotografía del polo posterior previo al tratamiento y después del mismo. De acuerdo a la evolución, a los pacientes se les realizaron exámenes complementarios. Algunos pacientes al momento del inicio del tratamiento, tenían tratamiento oral con antimicrobiano de acuerdo al criterio del oftalmólogo que inició el manejo; el tratamiento oral sistémico continuó de acuerdo al régimen ordenado.

El tratamiento empezó de inmediato, se aplicó una dosis de clindamicina intravítrea 4,5mg/0,03 cc y siete días después de aplicó una dosis de triamcinolona 4mgs/0,1 cc; estos procedimientos fueron realizados en sala de operaciones en las condiciones normales de asepsia y antisepsia. No se realizó rutinariamente paracentesis después de las aplicaciones intravítreas. El manejo después de los procedimientos incluyó antibiótico tópico con moxifloxacino 0,5% cada 6 horas (después de clindamicina y triamcinolona) y dorzolamida al 2% cada 12 horas (después de triamcinolona). Se estableció seguimiento al día posterior al procedimiento, a la semana, a las tres semanas, y después de la semana 8, cada 8 semanas. El paciente fue instruido a consultar prematuramente si presentaba algún síntoma como ojo rojo, dolor o disminución de la agudeza visual.

La agudeza visual se convirtió a unidades LogMAR para las comparaciones entre la agudeza visual previa y postratamiento y se utilizó la prueba de Wilcoxon para datos relacionadas con un valor de significancia del 0.05.

Previo al procedimiento se solicitó firma del consentimiento informado para autorizar

el procedimiento y participar en el estudio. El estudio contó con la aprobación formal del comité de ética médica de la institución (Clínica de Oftalmología de Cali).

Resultados

Se incluyeron 22 pacientes, 22 ojos en total de los cuales el 73% correspondió a hombres (16 pacientes), el 55% de los casos correspondieron a ojos derechos. Con relación al tipo de compromiso 11 correspondieron a compromiso macular, 5 a compromiso difuso, 4 a neuroretinitis y 2 no especificado. Un paciente incluido reportó intolerancia a la clindamicina por vía oral, y después del tratamiento intravítreo no presentó alteraciones. El promedio de seguimiento se realizó durante 10,3 meses (R= 2-30 meses). La mayoría de los pacientes no presentó elevación de la PIO, solamente un paciente presentó PIO en 21mmHg en el postquirúrgico inmediato, pero antes del tratamiento tenía PIO de 36 mmHg, y luego se regularizó en 14mmHg.

Antes de iniciar el tratamiento 16 ojos (74%) presentaban visión de 20/200 o peor, después del tratamiento este número bajó a 6 ojos (26%). El resultado global reporta un 82% de mejoría (18 ojos) , 9% de estabilidad (2 ojos) y 9% empeoramiento (2 ojos). (Tabla 1)

La agudeza visual expresada en LogMAR cambió después del tratamiento, pasando de 1.05 antes del tratamiento a 0,51, con una significancia estadística valor de $p=0.002$. (Figura 1)

Las complicaciones presentadas por los pacientes fueron, en un paciente pucker macular, que requirió vitrectomía pars plana

con pelamiento de membrana (La AV pasó de CD a 20/400); en otro paciente edema macular severo posterior a la aplicación de clindamicina y desarrollo de membrana epiretinal, requirió vitrectomía pars plana con pelamiento de membrana (la AV pasó de 20/50 a CD) . Otro paciente que presentó complicación, se identificó desprendimiento exudativo de retina, una semana después de la aplicación de la triamcinolona, se le realizó vitrectomía pars plana y tamponamiento con gas (La AV cambió de CD a 20/60). En un paciente se identificó mejoría del cuadro inflamatorio pero atrofia retinal, y en uno que se sospechó patología neurooftalmológica no volvió a control.

Las fotos 1 a 12 describen gráficamente los casos más representativos.

Discusión

La toxoplasmosis ocular es una causa frecuente de uveítis posterior; cuando involucra el área macular puede llegar producir pérdida visual irreversible por inflamación ocular y posterior cicatrización. El tratamiento convencional tiene un efecto muy lento en estos procesos patológicos, por lo que se considera que la aplicación intravítrea de los medicamentos, teóricamente tiene la probabilidad de actuar más rápido, y por tanto evitar un daño más severo a las estructuras esenciales para la visión. El tratamiento con clindamicina sola o en combinación con esteroides (dexametasona/triamcinolona) ha sido reportado en diferentes estudios con diferentes resultados.^{8 9 10 11 12 13 14}

¹⁵ Los resultados iniciales de tratamiento con clindamicina y dexametasona en pacientes con retinocoroiditis por toxoplasma, en quienes había contraindicaciones, o no toleraban o no

respondían bien al tratamiento oral, mostraron mejoría notable de las lesiones retinales y sin recurrencias en un periodo de 2 años.⁸ Un ensayo clínico aleatorizado comparó el tratamiento con clindamicina y dexametasona intravítreos con el denominado tratamiento clásico (pirimetamina, sulfadiazina, ácido folínico y prednisolona por vía oral), encontrando un efecto comparable entre los grupos en la reducción de las lesiones retinales, la inflamación intraocular y la mejoría de la AV; en este estudio se excluyeron lesiones que afectasen la región macular. El grupo de tratamiento intravítreo mostró menos efectos adversos y no complicaciones asociadas al tratamiento.⁹ En otro ensayo clínico se reportaron iguales hallazgos con iguales regímenes de tratamiento.¹⁰

El rol de los esteroides en el tratamiento de la toxoplasmosis ocular está bien definido (previo cubrimiento con terapia antimicrobiana) y parece ser más efectivo en pacientes ancianos o con primo-infección.¹⁶ La mayoría de los reportes con esteroides intravítreos incluyen la dexametasona, sin embargo existen algunos reportes de tratamiento con triamcinolona en casos complicados,¹⁷ incluso en pacientes inmunocomprometidos con HIV.¹⁸ En estos casos, los pacientes recibieron solamente la triamcinolona intravítrea y el tratamiento antimicrobiano oral. Los resultados mostraron mejoría de la inflamación intraocular y de la agudeza visual. Sin embargo, se ha expresado preocupación por las complicaciones que se pueden presentar en otros pacientes.¹⁹

En el actual estudio, se reportan los resultados de tratamiento con clindamicina y triamcinolona intravítrea en pacientes con toxoplasmosis ocular severa, que incluyó casos severos con compromiso macular y/o del nervio óptico, o compromiso difuso que afectaban

seriamente la visión, y en algunos casos no habían mejorado con la terapia clásica oral con antibióticos. En la mayoría de los casos los pacientes se evidenció mejoría global de la visión.

Una diferencia con los ensayos clínicos reportados es la secuencia de aplicación de los medicamentos. En esta serie de casos se aplicó inicialmente la clindamicina, y posteriormente en una semana se aplicó la triamcinolona. Si bien esta secuencia pudiese exponer a los pacientes a mayores efectos adversos, parece una secuencia más lógica para combatir el proceso infeccioso/inflamatorio. Otra diferencia con los estudios reportados es la dosis de clindamicina, la cual es mayor (4,5mg/0.03cc vs 1.0mg/0.1 cc). No existe consenso sobre la dosis tóxica para la retina; la ventaja teórica de la aproximación escogida reside en el menor número de reaplicaciones (en este estudio ningún paciente recibió re-tratamiento) y el menor riesgo de contaminación cruzada por la manipulación del medicamento. Dentro del seguimiento a los pacientes se les realizó electroretinograma que no demostró cambios atribuibles al medicamento.

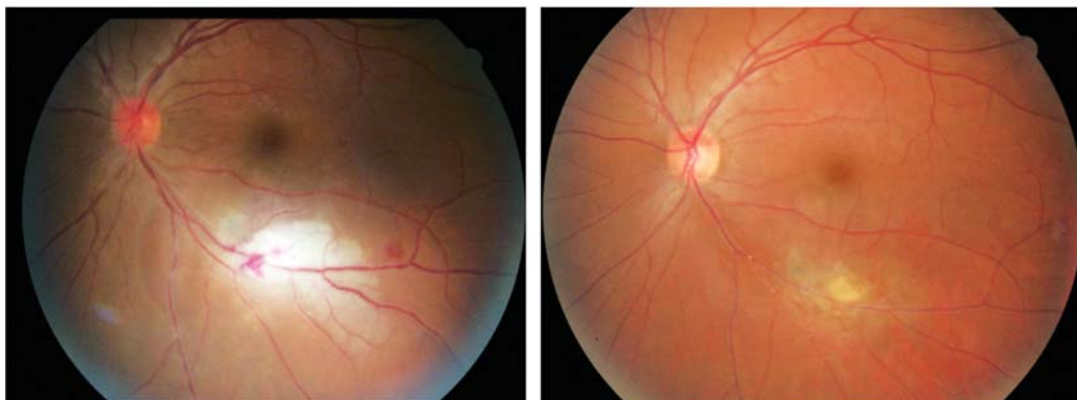
Es un estudio con un pequeño número de pacientes, que incluye diferentes estadios de toxoplasmosis ocular y en el que algunos pacientes habían recibido tratamiento oral previamente. No es posible concluir que el tratamiento intravítreo sea efectivo en todos los casos de toxoplasmosis ocular, aunque puede servir como una guía de tratamiento. Las complicaciones reportadas, aunque son pocas,

son muy serias con relación al compromiso ocular; no es posible determinar si dichas complicaciones son inherentes a la enfermedad per se, o si están relacionadas en alguna forma con el tratamiento.

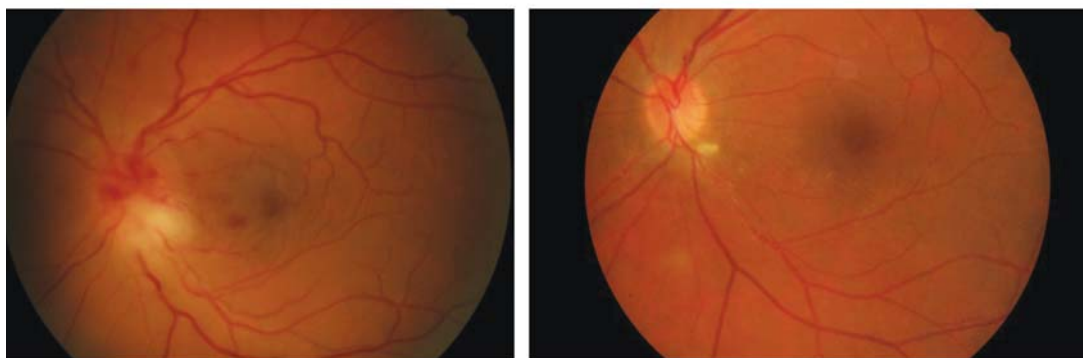
Con relación a la severidad de la presentación de toxoplasmosis ocular en los pacientes de este estudio, hay evidencia clínica, parasitológica e inmunológica que sugiere que las cepas presentes en Colombia tengan una mayor virulencia y consecuentemente mayor compromiso ocular;²⁰ esto hace que la comparación con otras series de casos y la generalización de estos datos sea limitada.

El tratamiento de condiciones infecciosas intraoculares con medicamentos intravítreos ha motivado el desarrollo de nuevos dispositivos de liberación controlada de antibióticos para mejorar el perfil farmacológico y proveer bienestar a los pacientes; en este sentido se ha propuesto un modelo de implantes intravítreos de clindamicina que de liberación controlada que eliminará la necesidad de repetidas inyecciones;²¹ el desarrollo en este sentido sumado a las mejoras de administración de los esteroides intravítreos, pueden ser prometedores para los pacientes con toxoplasmosis ocular. También existe interés en extender el espectro de antibióticos que se puedan aplicar en la cavidad vítrea; en este sentido el trimetropin/sulfametoxazol se ha ensayado como tratamiento con éxito en casos de toxoplasmosis complicada, con resultados anatómicos y visuales muy prometedores.²²

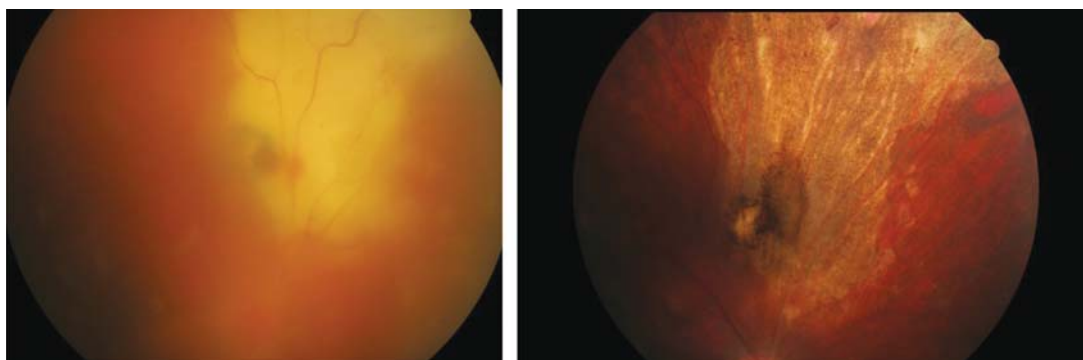
Figuras



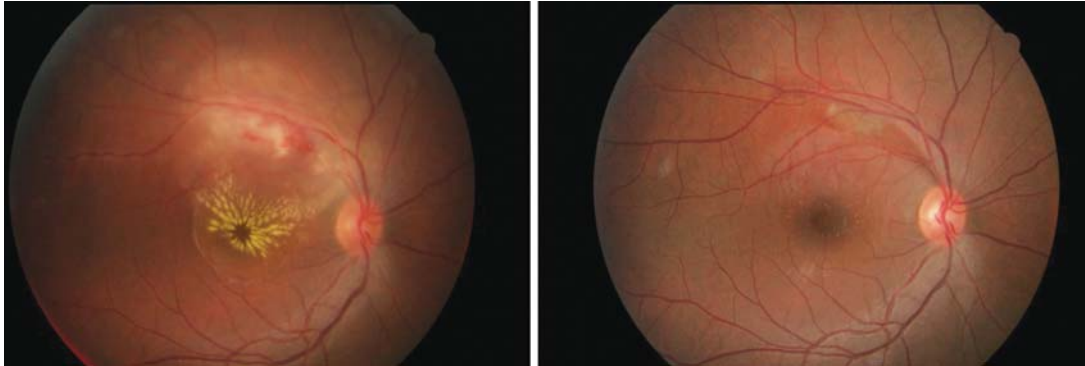
Fotos 1-2: Se observa lesión de toxoplasmosis activa en la arcada inferotemporal del ojo izquierdo, de aproximadamente 4 áreas de disco. En la foto post-tratamiento se ve cicatrización con áreas secundarias de hipopigmentación. AV inicial 20/80, AV final 20/25.



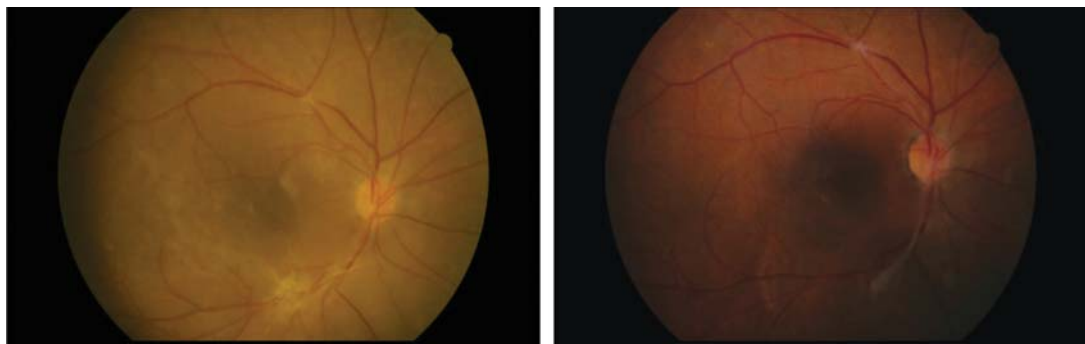
Fotos 3-4: En la fotografía pretratamiento, se ve papilitis con pérdida del reborde inferior del nervio óptico, hemorragias y congestión de los vasos peripapilares, así como hemorragias en el haz papilomacular. En la fotografía de la derecha se observa resolución total del cuadro inflamatorio quedando una pequeña lesión hipopigmentada peripapilar inferotemporal. AV inicial MM, AV final 20/40.



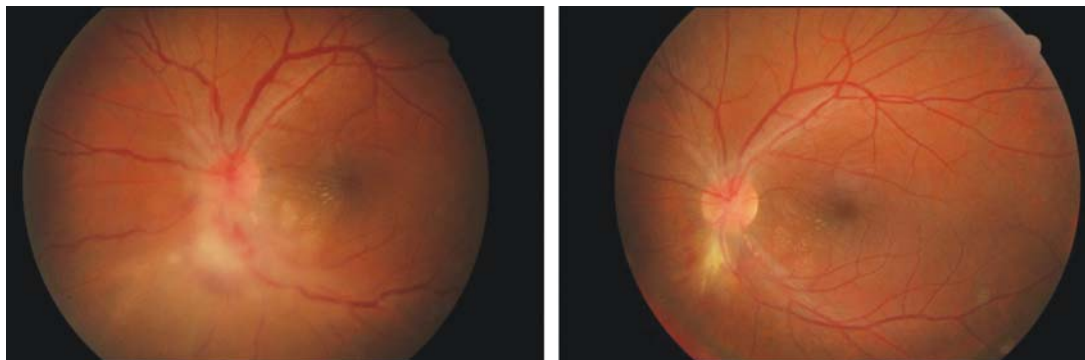
Fotos 5-6: A la izquierda, antes del tratamiento, se observa una lesión extensa de toxoplasmosis retinal difusa, que compromete la arcada superonasal, con vitreítis importante que disminuye la visualización del fondo. A la derecha se ve cicatrización completa de la lesión, con aclaramiento del vítreo. Toxoplasmosis atípica. AV inicial CD, AV final 20/25.



Fotos 7-8: En la fotografía de la izquierda se observa una lesión de la arcada supertotemporal del ojo derecho, con retinitis y hemorragias, asociada a estrella macular. En la fotografía de la derecha se ve resolución total del cuadro, con leve hipopigmentación en el área que estuvo comprometida con la infección. AV inicial 20/CD. Última AV reportada 20/40.



Fotos 9-10 A la izquierda se observa área de lesión en la arcada inferotemporal cicatrizada luego de recibir el esquema terapéutico, pero queda como secuela una membrana epirretinal importante y sintomática. A la derecha, se observa el postoperatorio de VPP con pelamiento del pucker macular.
AV pre 20/CD, AV post 20/100



Fotos 11-12: A la izquierda se observa neuroretinitis con compromiso del reborde inferior del nervio y compromiso inflamatorio del haz papilomacular. En la fotografía de la derecha se observa la lesión de mejor aspecto, pero aún en proceso de cicatrización luego de dos meses de seguimiento.
AV inicial MM, AV final 20/20.

Gráficas

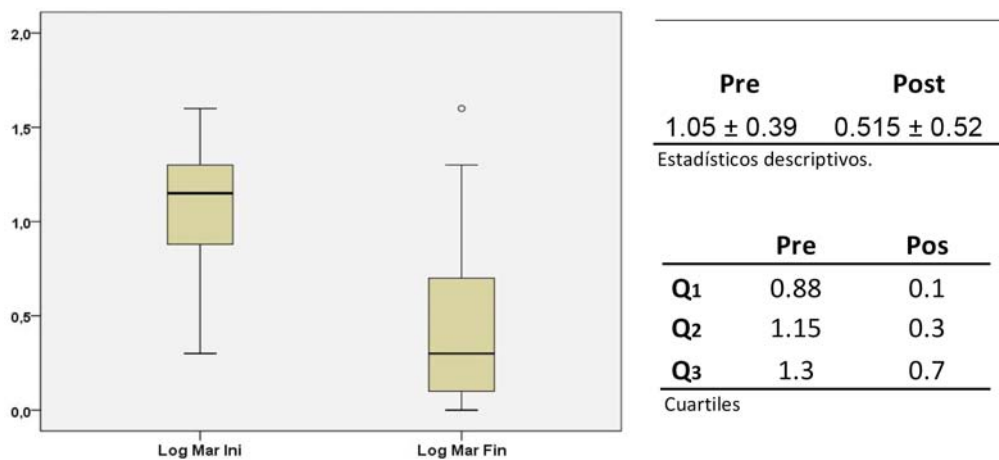


Figura. Cambios en la AV pretratamiento y postratamiento. N=22, pasando de 1,05 a 0,51 (AV en LogMAR) con significancia estadística p=0.002.

Tablas

Resultados Global		
	n	%
Mejoraron	18	82%
Empeoraron	2	9%
Estables	2	9%
Total	22	

Tabla 1. Porcentaje de pacientes que mejoran su AV antes y después de ser tratados.

Bibliografía

- 1 Cunningham ET, Belfort R, Muccioli C, Arévalo JF, Zierhut M. Ocular toxoplasmosis. *Ocul Immunol Inflamm* 2015;23:191-193
- 2 Bustillo JL, Díaz JD, Pacheco IC, Gritz DC. Cuban Ocular Toxoplasmosis Epidemiology Study (COTES): incidence and prevalence of ocular toxoplasmosis in Central Cuba. *Br J Ophthalmol*. 2014;0:1-5
- 3 De la Torre A, González G, Díaz-Ramírez J, Gómez-Marín JE. Screening by ophthalmoscopy for *Toxoplasma* Retinochoroiditis in Colombia. *Am J Ophthalmol* 2007;143:354-356
- 4 De la Torre A, López-Castillo CA, Gómez-Marín JE. Incidence and clinical characteristics in a Colombian cohort of ocular toxoplasmosis. *Eye* 2009;23:1090-1093
- 5 Cañon-Franco WA, López-Orozco N, Gómez-Marín JE, Dubey JP. An overview of seventy years of research (1944-2014) on toxoplasmosis in Colombia, South America. *Parasit Vectors* 2014;7:427-442
- 6 De la Torre A, Stanford M, Curi A, Jaffe GJ, Gómez-Marín JE. Therapy for ocular toxoplasmosis. *Ocul Immunol Inflamm* 2011;19:314-320
- 7 Martínez S, Gallego-Pinazo R, Francés-Muñoz E, et al. Toxoplasmosis macular y clindamicina intravítrea: una alternativa al tratamiento oral. *Arch Soc Esp Oftalmol* 2012;87:90-94
- 8 Lasave AF, Díaz-Llopis M, Muccioli C, Belfort R Jr, Arevalo F. Intravitreal clindamycin and dexamethasone for zone 1 toxoplasmic retinochoroiditis at twenty four months. *Ophthalmology* 2010;117:1831-1838.
- 9 Soheilian M, Ramezani A, Azimzadeh A, et al. Randomized trial of intravitreal clindamycin and dexamethasone versus pyrimethamine, sulfadiazine, and prednisolone in treatment of ocular toxoplasmosis. *Ophthalmology* 2011;118:134-141.
- 10 Baharivand N, Mahdavi A, Fouladi RF. Intravitreal clindamycin plus dexamethasone versus classic oral therapy in toxoplasmic retinochoroiditis: a prospective randomized clinical trial. *Int Ophthalmol* 2013;33:39-46.
- 11 Rajapakse S, Shivanthan MC, Samaranyake N, Rodrigo C, Fernando SD. Antibiotic for human toxoplasmosis: a systematic review of randomized trials. *Pathog Glob Health* 2013;107:162-169.
- 12 Hosseini SM, Abrishami M, Zadeh MM. Intravitreal clindamycin in the treatment of unresponsive zone one toxoplasmic chorioretinitis: A case report. *Iran Red Crescent Med J* 2014;16:e15428.
- 13 Sobrin L, Kump LI, Foster CS. Intravitreal clindamycin for toxoplasmosis retinochoroiditis. *Retina* 2007;27:952-957.
- 14 Kishore K, Conway MD, Peyman GA. Intravitreal clindamycin and dexamethasone for toxoplasmic retinochoroiditis. *Ophthalmic Surg Lasers* 2001;32:183-192
- 15 Wong R, Dell'Omo R, Marino M, Hussein B, Okhravi N, Pavesio C. *Toxoplasma gondii*: an atypical presentation of toxoplasma as optic disc swelling and hemispherical retinal vein occlusion treated with intravitreal clindamycin. *Int Ophthalmol* 2009;29:195-198
- 16 Backhouse O, Bhan KJ, Bishop F. Intravitreal triamcinolone acetonide as an adjunct in the treatment of severe ocular toxoplasmosis. *Eye* 2008;22:1201-1202
- 17 Aggio FB, Muccioli C, Belfort R Jr. Intravitreal triamcinolone acetonide as an adjunct in the treatment of severe ocular toxoplasmosis. *Eye* 2006;20:1080-1082.
- 18 Bawdekar AC, Jindal A, Shah M, Pathengay A. Intravitreal triamcinolone acetonide in management of ocular toxoplasmosis in an HIV patient: a case report. *Can J Ophthalmol* 2013;48:e94-e95.
- 19 Rush R, Sheth S. Fulminant toxoplasmic retinochoroiditis following intravitreal triamcinolone administration. *Indian J Ophthalmol* 2012;60:141-143.
- 20 De la Torre A, Sauer A, Pfaff AW, et al. Severe South American ocular toxoplasmosis is associated with decreased Ifn- γ /Il-17a and increased Il-6/Il13 intraocular levels. *PLoS Negl Trop Dis* 2013;7:e2541
- 21 Tamaddon L, Mostafavi SA, Karkhane R, et al. Thermoanalytical of clindamycin-loaded intravitreal implants prepared by hot melt extrusión. *Adv Biomed Res* 2015;4:147
- 22 Jindal A, Choudhury H, Pathengay A, et al. The role of intravitreal trimethoprim/sulfamethoxazole in the treatment of toxoplasma retinochoroiditis. *Ophthalmic Surg Lasers Imaging Retina* 2015;46:137-140.