

Acute Retinal Necrosis vs Progressive Outer Retinal Necrosis: Case report and literature review.

Necrosis Retinal Aguda Vs Necrosis Retinal Externa Progresiva: Reporte de Caso y Revisión de la Literatura

¹Diego Fernando Scarpetta MD

²Alexander Martínez-Blanco MD; MSc

³Carlos Correa MD

Resumen

Recibido 15/12/2015

Aceptado 28/12/2015

Se describen las características principales de la necrosis retinal aguda, la relación fisiopatológica con su principal diagnóstico diferencial, la necrosis retinal externa progresiva. Exponemos las diferencias clínicas y paraclínicas de ambas enfermedades, con base en las cuales construimos un sistema de clasificación que las contempla como un espectro continuo de enfermedad dependiente del estado inmunológico.

Palabras clave: Necrosis retinal aguda, necrosis retinal externa progresiva, retinopatía necrotizante herpética.

¹ Medico general, Universidad del Valle, Cali, Valle del Cauca, Colombia.

² Medico Oftalmólogo, MSc Epidemiología, Profesor - Universidad del Valle, Centro Médico Imbanaco.

³ Medico Oftalmólogo, Especialista en Retina, Profesor - Universidad del Valle. Clínica de Oftalmología de Cali

Abstract

The main characteristics of acute retinal necrosis, the pathophysiological connection with the main differential diagnosis and progressive outer retinal necrosis are described. We analyze the clinical and paraclinical differences of both diseases, based on which we built a classification system that take them into a continuous spectrum dependent of the immune state.

Keywords: acute retinal necrosis, progressive outer retinal necrosis, necrotizing herpetic retinopathy. “

Introducción

La necrosis retinal aguda (ARN- *Acute Retinal Necrosis*) es un tipo de coriorretinitis causado principalmente por el VZV (Virus de Varicela Zoster), HVS (Virus de Herpes Simple) 1 y 2, que puede ocurrir tanto en pacientes inmunocompetentes como inmunodeprimidos. Fue descrito inicialmente por Urayama en Japón, quien observó 6 pacientes previamente sanos quienes desarrollaron panuveítis y arteritis retiniana unilateral con progresión hacia retinitis necrotizante y finalmente desprendimiento de retina;¹ posteriormente fue conocida en Japón como uveítis de Kirisawa-Urayama. En 1977 se inician los reportes en occidente, donde esta entidad fue bautizada en un comienzo como necrosis retinal aguda bilateral porque se describió en 2 pacientes con compromiso de ambos ojos; durante los años siguientes la casuística aumentó y se consideró que la fisiopatología correspondería a un fenómeno

autoinmune-infeccioso sin conocer el agente etiológico, por lo tanto bajo esa premisa los tratamientos de esa época (esteroides perioculares y citotóxicos) resultaron infructuosos, hasta 1982 cuando se aisló de un espécimen enucleado, las partículas virales de un virus herpes y se adoptó un manejo médico más adecuado.²

Epidemiología

La ARN es una patología infrecuente que afecta principalmente a individuos sanos inmunocompetentes, sin embargo puede afectar también a personas inmunodeficientes, a diferencia de la necrosis retinal externa progresiva (PORN-*Progressive Outer Retinal Necrosis*), entidad de igual etiología y similar pronóstico clínico, que ocurre únicamente en pacientes inmunocomprometidos (principalmente por infección con VIH). Según un estudio prospectivo realizado entre 2007 y 2008 por Cochrane et al³ en el Reino Unido, la incidencia de la ARN es de 0.63 casos por millón de habitantes/año, lo que configura una patología realmente rara.

La ARN presenta una distribución etaria bimodal, con picos de incidencia en la tercera y sexta década de vida, sin distinción entre raza y sexo.⁴ Se reconocen como factores de riesgo la inmunosupresión y la encefalitis herpética^{3,5}, además entre los individuos sanos que llegan a padecer ARN se ha empezado a detectar alteraciones inmunológicas predisponentes, principalmente el porte de antígenos leucocitarios humanos (HLA), por ejemplo el 55% de los pacientes con ARN en Estados Unidos expresan el HLA-DQw7 en comparación con un 19% de la población general; además el fenotipo HLA-Bw62 y DR4

es 6 veces más frecuente en estos pacientes que en los grupos control.⁶ Por otra parte en la población japonesa, el HLA-Aw33, B44 y DRw6 se expresan más comúnmente en los pacientes de ARN⁷, y quienes presentan formas más agresivas y fulminantes con frecuencia expresan el HLA-DR9.⁸

Etiología

El desarrollo de la ARN se explica principalmente por la infección con el VZV, seguido del HVS-1 y -2, y de forma menos común el CMV (Virus de Citomegalovirus) y el EBV (Virus de Epstein Barr), esto se confirmó inicialmente en 1982 por observación directa mediante microscopía electrónica, y desde entonces se ha advertido la relación de la ARN con antecedentes de dermatitis herpética y detección de los virus herpes por medio de biopsias retinianas, inmunocitoquímica, anticuerpos en fluidos intraoculares y suero, cultivos y PCR virales.⁹ En los pacientes adultos jóvenes y niños se suele aislar el HVS-2 mientras que el HSV-1 está más asociado a adultos de edad media y mayores. Los casos que debutan de forma concomitante con encefalitis viral o meningitis suele corresponder a infecciones por HSV-1 y -2, respectivamente.¹⁰

Fisiopatología: El Espectro ARN/PORN

Si bien la fisiopatología exacta de la ARN es incierta, es posible analizar de manera independiente algunas de las variables que interactúan en la génesis de esta entidad. En primer lugar el sistema inmune como se comentó anteriormente juega un papel fundamental en la comprensión de esta patología, en especial para

explicar su relación con la PORN que si bien se diferencia clínicamente, ha sido postulada por algunos autores, como el extremo opuesto de la ARN en el espectro de retinopatías necrotizantes herpéticas (NHR).⁴

Guex-Crosier et al¹¹ estudiaron el perfil inmunológico de pacientes sin VIH, de forma cuantitativa a través de la medición de LT de sangre periférica mediante citometría de flujo y cualitativa con test cutáneos de hipersensibilidad retardada y respuesta mitótica linfocitaria ante la presencia de antígenos seleccionados, y en pacientes VIH+ además de las pruebas anteriores, conteo de LTCD4+. Los pacientes fueron agrupados según sus signos y síntomas en cuatro categorías de retinopatía necrotizante herpética: ARN leve, ARN típico, ARN con características de PORN y PORN típico, el resultado evidenció que en los primeros dos grupos las alteraciones inmunológicas discretas (1/3 a 2/3 alteraciones), mientras que los pacientes con ARN con características de PORN presentaban alteraciones en las 3 pruebas y los pacientes con PORN presentaban VIH y conteos de LTCD4+ menores de 10 c/uL. Lo anterior sugiere que los pacientes con VIH pueden desarrollar cualquier tipo de NHR según el grado de severidad de su deficiencia inmune, lo que es válido para otras formas de inmunosupresión de diversa etiología.

Por otra parte, la llegada del virus herpes a la retina podría darse a través de infección primaria o reactivación viral, y cuando el virus alcanza la úvea anterior viajaría a la retina del ojo contralateral mediante transporte axonal retrogrado llegando por las fibras parasimpáticas del III Nervio Craneal al núcleo de Edinger Westphal y retornando por las fibras nerviosas del II par.⁴

Histopatología

Las biopsias en la ARN muestran necrosis de todas las capas de la retina, con células inflamatorias, detritos e inclusiones eosinofílicas típicas de infección por virus herpes, estos se observan en las zonas de transición entre necrosis y retina sana. Se puede apreciar también vasculitis, oclusión de la luz capilar e inflamación coroidea que puede ser granulomatosa y asociarse a oclusión de los capilares coroides y necrosis. El nervio óptico puede estar infiltrado por células plasmáticas o con signos de necrosis y el vítreo presenta residuos necróticos fagocitados por macrófagos y PMN. En el segmento anterior, el iris y el cuerpo ciliar presentan inflamación granulomatosa.⁴

Manifestaciones Clínicas

Los pacientes con ARN presentan sintomatología inicial del segmento anterior, usualmente unilateral (84.4% de los casos) consistente principalmente en hiperemia conjuntival, dolor periorbital y ocular leve a moderado que se empeora con los movimientos del ojo, fotofobia, visión borrosa, entopsias y ocasionalmente disminución de la agudeza visual. Al examen físico es posible evidenciar epiescleritis, queratitis e iridociclitis con precipitados granulomatosos o no granulomatosos. El examen de segmento posterior revela vitreitis, arteritis, necrosis retiniana de espesor total que se manifiesta como blanqueamiento de la retina en parches multifocales o confluentes, con bordes definidos, lisos y de aspecto geográfico que tienden a dirigirse hacia la macula y en algunos casos compromiso del disco óptico. Las arteritis por oclusión son frecuentes. El compromiso del ojo

contralateral ocurre en un tercio de los pacientes típicamente posterior a 6 semanas, aunque puede tardar más, incluso años.^{3,9,11}

Con el pronto inicio del tratamiento, la progresión de la retinitis puede detenerse entre 2-4 semanas. Una vez la infección retinal y la inflamación se resuelven, las áreas afectadas desarrollan cambios pigmentarios, adelgazamiento y atrofia de la retina, usualmente generando un aspecto festoneado en la unión entre retina sana y enferma. La organización y tracción del vítreo pueden darse en ese momento ocasionando agujeros retinianos en las zonas de transición, predisponiendo a desprendimiento regmatógeno de retina (sucede en el 50% a 75% de los casos) y finalmente ceguera (64% de los pacientes después de 2 – 3 meses de iniciar la patología).^{5,10,12} Un 24% de los pacientes presentará visión > 20/200.²

Diagnóstico

Con el objetivo de delimitar clínicamente la ARN y evitar confundirla con otras coriorretinitis en especial diferenciarla de la PORN, el comité ejecutivo de la Sociedad Americana de Uveítis¹³ estableció en 1994 los grupos de criterios diagnósticos principal y de soporte (tabla 1). Resaltamos que en un comienzo el diagnóstico de ARN es clínico, guiándose por los criterios anteriores. Sin embargo con el avance en el conocimiento de la etiología, fue necesario buscar apoyo en los exámenes paraclínicos puesto que las uveítis posteriores podrían solapar sus manifestaciones clínicas con la ARN. Se ha descrito la detección de anticuerpos séricos contra los virus herpes, sin embargo la mayoría de adultos son seropositivos para estos virus. En respuesta a lo anterior se emplearon alternativas como el cálculo del

coeficiente Goldmann-Witmer¹⁴, que relaciona la concentración de anticuerpos en humor acuoso con el plasma, además de la PCR que logra discriminar el DNA del VZV, HSV, CMV y *Toxoplasma gondii* con una mínima cantidad de muestra de humor acuoso, obteniendo un resultado en menos de una semana, esta técnica presenta una sensibilidad >95% y especificidad >97% y además de diagnóstica se puede utilizar en seguimiento.¹⁰

Diagnóstico Diferencial

Necrosis Retiniana Externa Progresiva (PORN)

La necrosis retiniana externa progresiva (PORN) es un tipo de coriorretinitis necrotizante infecciosa ocasionada principalmente por el VZV descrita casi de manera exclusiva en pacientes con inmunodeficiencia adquirida por infección con el VIH.^{15,16} Fue descrita inicialmente por Foster et al¹⁷ quienes en 1990 observaron a dos pacientes seropositivos para VIH con infección diseminada por herpes zoster que desarrollaron necrosis de la región externa de la retina con rápida progresión hasta ocasionar desprendimiento regmatógeno.

Si bien el VIH SIDA es la inmunodeficiencia adquirida más importante para el desarrollo de la PORN, la literatura describe casos de inmunosupresión por otras causas, como el manejo médico de patologías autoinmunes con esteroides y neoplasias.^{18,19,20}

La PORN se caracteriza por disminución de la agudeza visual o reducción en los campos visuales. De acuerdo con Engstrom et al²¹ quienes realizaron un estudio retrospectivo de 38 pacientes (65 retinas involucradas) con PORN, el compromiso ocular fue

principalmente unilateral al inicio de la patología (74%), sin embargo durante un mes de seguimiento la mayoría de los casos se hicieron bilaterales (71%). La sintomatología referida por los pacientes fue: disminución de la agudeza visual central (54%) con un promedio de 20/30 (20/20 – ausencia de percepción de luz), reducción en los campos visuales (28%), entopsias (11%) y dolor ocular (6%). Un 20% de los pacientes experimentó más de un síntoma. Al examen oftalmológico se determinaron alteraciones extraretinianas como la uveítis anterior (38%), los precipitados queráticos (11%, blancos, finos, sin aspecto de grasa de carnero) y la vitritis (25%). Mientras que en lo concerniente a la retina, las principales zonas afectadas fueron la zona 2 y 3 (32%), el tamaño de las lesiones se distribuyó de la siguiente manera: <10% de compromiso retiniano (30%), 11-24% (20%), 25-50% (13%) y >50% (37%). El nervio óptico resultó afectado en un 17% (edema de la papila, hiperemia y atrofia óptica), se evidenció un defecto pupilar aferente en un 38% y vasculopatía retiniana en 21% de los pacientes.

Necrosis Retiniana por CMV

La retinitis por CMV es la retinitis necrotizante más común, generalmente ocurre en individuos inmunosuprimidos severos, con conteos de LTCD4+ < 50 c/uL. A diferencia de la ARN, su curso es crónico e indolente con mínima o ausente vitritis. Esta entidad se manifiesta inicialmente con uno o dos lesiones retinales granulares blancas, estas se ubican generalmente cerca a los vasos retinales sugiriendo una diseminación hematogena del CMV. En esta necrosis retiniana son

más comunes las hemorragias. Realizar este diagnóstico de forma correcta es fundamental dado que el CMV no responde adecuadamente al aciclovir, que como se describirá más adelante es el fármaco de elección en ARN y PORN.²²

Retinitis por Toxoplasmosis

Las lesiones retinianas se caracterizan por ser difusas y multifocales, además cursa con vitreitis. En pacientes inmunosuprimidos podría imitar una ARN. Los individuos que padecen este tipo de retinitis tienen una presentación más fulminante que incluye lesiones densas amarillas – blanquecinas con bordes definidos y ocasionalmente lesiones satélite. La inflamación es usualmente más intensa, las hemorragias retinianas ocurren con menos frecuencia. La retina periferia se compromete mucho menos en comparación con la ARN. Los títulos en suero o la PCR son útiles para establecer el diagnóstico y poder iniciar un tratamiento adecuado.²³

Otros Diagnósticos Diferenciales

Se reconoce la sífilis, el síndrome de Behçet, sarcoidosis, linfoma de células grandes y la endoftalmitis asociada a *Candida albicans*.⁴

Tratamiento

Terapia Antiviral

Históricamente la primera línea de manejo ha sido el aciclovir endovenoso, este análogo de la guanina presenta gran actividad

contra el VZV, HSV-1, -2 y EBV. El aciclovir inhibe selectivamente la DNA polimerasa viral reduciendo la toxicidad para el ser humano. La dosis estándar consiste en 10-15 mg/kg/d intravenoso dividido en 3 dosis durante 7-10 días, posterior a lo cual se convierte a administración oral con 800 mg 5 veces al día, o se cambia por valaciclovir (1 g t.i.d) o famciclovir (500 mg t.i.d) y se sostiene durante 3-4 meses. También es posible aplicar foscarnet intravítreo en adultos infectados por VZV o HSV o en niños con ARN cuando el VZV es resistente al aciclovir. Se administra a una dosis de 2.4 mg/0.1 mL.^{4,10}

Terapia Antiinflamatoria

Con el objetivo de disminuir la progresión de las alteraciones vítreas (opacidad, organización, neovascularización) mientras se combate la infección viral, se puede iniciar manejo con corticoesteroides sistémicos a dosis altas, sin embargo se debe haber comenzado siempre la terapia antiviral por el riesgo de aumento en la tasa de replicación viral. Se emplea dosis de 1 – 2 mg/Kg por una semana, para después disminuir progresivamente la dosis entre 2 a 6 semanas. Por otra parte los esteroides tópicos son ideales para inflamación de cámara anterior.⁴

Fotocoagulación Láser

El uso de láser de fotocoagulación en pacientes con ARN es controversial, pero se fundamenta en prevenir la progresión de desprendimiento de retina, debido a que no presenta riesgos considerables para el paciente y que no existe literatura contundente se deberá individualizar a cada paciente para decidir si se propone o no esta técnica.

Caso Clínico

Se trata de un paciente masculino de 47 años, mestizo, dedicado a la zapatería, con único antecedente patológico de HTA, quien es remitido en un inicio a la consulta de medicina interna por presentar 3 meses de evolución de vertigo, asociado a hiperemia conjuntival, fotofobia, visión borrosa y fofopsias. Adicionalmente refería sensación de peso y calor en región occipito-cervical. Al examen físico inicial se evidenció bradicoria derecha y disminución en la agudeza visual como únicos hallazgos representativos. Por lo anterior se planteó la remisión al servicio de consulta externa de oftalmología.

Un mes después se atiende en nuestro servicio donde no se evidencia mayor compromiso de la agudeza visual (OD: 20/30 PH 20/20 OI 20/20), no se detecta defecto pupilar aferente ni hipertensión intraocular, sin embargo la biomicroscopía (BMC) se encuentran precipitados retroqueráticos granulomatosos y el fondo de ojo derecho evidenció una placa exudativa amarilla en retina periférica inferior y temporal, y en el ojo izquierdo, un pequeño exudado blanquecino peripapilar temporal. Se consideró el diagnóstico de uveítis anterior granulomatosa y coriorretinitis exudativa por lo que fue solicitado un hemograma, ELISA VIH, Serología treponémica, IgG e IgM para herpes simplex 1, 2 y *Toxoplasma gondii*.

Seis semanas después el paciente es valorado en el servicio de oftalmología, donde son conocidos los siguientes resultados de los paraclínicos solicitados:

- IgM HHV-1 3.2 (>11).
- IgG HHV-1 16.5 (>11).

- IgM HHV-2 1.7 (>11).
- IgG HHV-2 1.7 (>11).
- FTA-ABS: No Reactivo.
- Hemograma:

Leucocitos 5210 c/uL, N: 2700 c/uL (45.9%)
L: 2320 c/uL (44.6%) M: 370 c/uL (7.1%)
E: 100 c/UI

(2%). Hb: 13.2 g/dL Hcto: 39.8% VCM: 93.34 fL, MCH: 31.16 pg. RDW: 10.58%,
Plaquetas: 180000 c/uL.

- Toxoplasma IgM: 2.8 (>11).
- Toxoplasma IgG: 11 (>11).
- VIH: Positivo.
- HBV agS: Negativo.

En esa oportunidad el paciente refería persistencia de fotofobia y ojo rojo, al examen físico se evidenció disminución de la agudeza visual en ojo derecho (20/70 PH 20/70), PIO normal y en la BMC: córnea opaca, pliegues de la membrana de Descemet con depósitos retroqueráticos finos de color marrón, sinequias posteriores, Tyndall y células +++, sin lesiones detectadas por fluoresceína. En la fundoscopia del ojo derecho se observó un disco óptico rosado de bordes definidos, con una excavación de 0.2, vitreitis 2+, lesión exudativa perifoveal, la retina temporal e inferior engrosada blanquecina y necrótica sin hemorragias, que no había aumentado de tamaño en comparación con los hallazgos de la valoración inicial. En el ojo izquierdo la fundoscopia reveló la persistencia de una pequeña lesión blanquecina peripapilar temporal.

Ante el examen físico sugestivo de necrosis retinal, y paraclínicos que evidenciaban infección por herpes simple 1 y VIH, se estableció el diagnóstico de necrosis retinal aguda y panuveítis. Sin embargo se solicitó

Western Blot, se inició aciclovir intravenoso (1 g c/8 horas) y prednisolona, fenilefrina y atropina tópica, se hospitalizó y solicitó valoración por medicina interna y el programa institucional de VIH-SIDA.

Al final de su primera semana de hospitalización el paciente continuaba sin mejoría en su agudeza visual y había desarrollado hemianopsia temporal derecha. En la fundoscopia del ojo derecho se evidenció aparición de vasculitis, compromiso parcial de la mácula y hemorragias retinales circulares superficiales [fotografía 1], y en la izquierda continuaba la lesión previamente descrita [figura 2]. Por otra parte el resto de su examen neurológico era normal y ante cifras de TA no controladas se manejó con losartán y amlodipino. Posteriormente medicina interna solicitó interconsulta a infectología quienes añadieron al manejo TMP-SMX (Trimetropin/sulfametoxazol) (15mg/Kg/día) y ácido fólico por tratarse de un presunto paciente con VIH donde el *Toxoplasma gondii*, podría participar de su cuadro clínico. Al final de la segunda semana de hospitalización y tras haber cumplido diez días de aciclovir IV, se dio alta hospitalaria con control por retina en una semana, control por programa institucional de VIH – SIDA para iniciar terapia antiretroviral y manejo con aciclovir oral (tabletas x 200 mg; 4 tabletas 5 veces al día), TMP-SMX y prednisolona tópica.

En el control por retina se evidenció Western Blot positivo, LTCD4+: 61 c/uL y carga viral: 74738 copias/mL confirmando el diagnóstico de infección por VIH, se decidió continuar la dosis de 4 g/día de aciclovir estableciendo una meta de 14 semanas y el programa de VIH/SIDA inició manejo antiretroviral. Durante los controles

subsiguientes se evidenció conforme a se avanzaba en el manejo antiviral que las lesiones retinianas se tornaban menos exudativas y más definidas. Cuatro meses posteriores al inicio del tratamiento antiviral las lesiones de la retina derecha se encontraban inactivas e hiperpigmentadas [fotografía 3], por lo cual la dosis de aciclovir se redujo gradualmente hasta 400mg cada 12 horas, dosis que se mantendrá hasta el control virológico del SIDA.

Discusión

Debido a las marcadas similitudes en la presentación clínica de la ARN y la PORN, consideramos necesario el uso de un sistema de clasificación para el espectro observado entre ambas entidades, así como también para facilitar la inclusión de los pacientes en uno u otro diagnóstico. Si bien el tratamiento es similar para ambas enfermedades, la PORN plantea con mayor frecuencia el reto de determinar una fuente de inmunosupresión severa en el paciente. En respuesta a la necesidad mencionada planteamos un sistema de clasificación de la retinitis asociada a infección por virus herpes (tabla 3) basado en criterios clínicos, la infección por VIH y el grado de severidad del SIDA. Se plantearon 5 categorías: ARN típica, ARN difusa, necrosis retinal indiferenciada, PORN difusa y PORN típica. La ARN típica presenta $\geq 66\%$ de los criterios de ARN y ninguno de la PORN; la ARN difusa presenta criterios de ambas entidades, sin embargo priman aquellos específicos de la ARN, mientras que en la necrosis retinal indiferenciada se presentan criterios clínicos de ambas enfermedades sin predominancia. En la PORN difusa priman

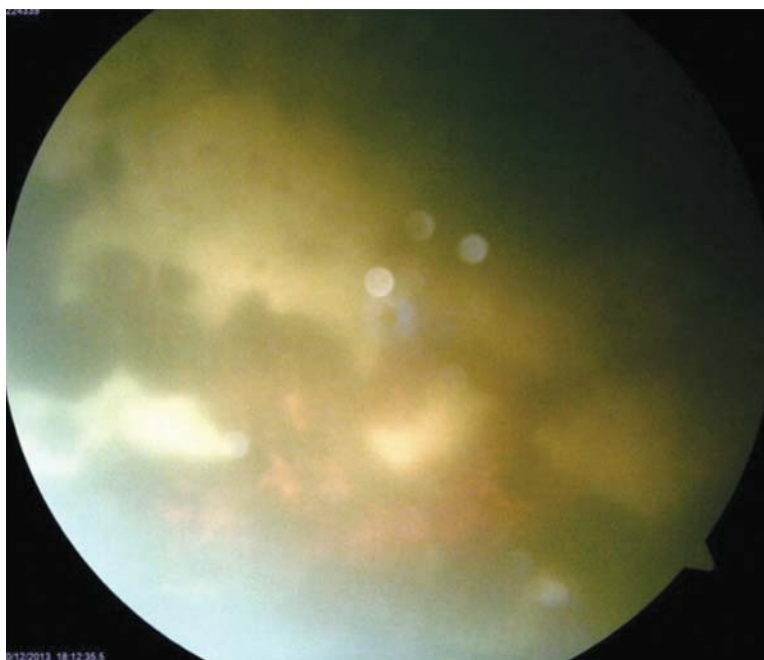
los criterios clínicos y paraclínicos de la PORN sobre la ARN y finalmente la PORN típica presenta $\geq 75\%$ de los criterios de PORN.

Conclusión

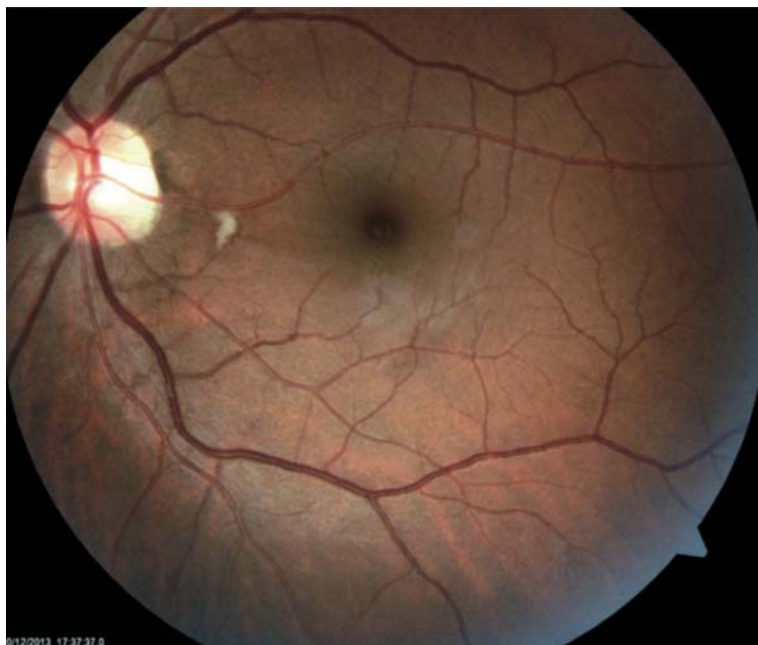La ARN es una entidad clínica de descripción relativamente reciente, considerada rara por su bajísima tasa de

incidencia, pero de gran importancia dentro del espectro de las retinopatías herpéticas necrotizantes debido a que su reconocimiento y manejo tardío desembocan en altas tasas de ceguera. A nivel fisiopatológico y clínico la ARN puede semejarse a la PORN por lo tanto un sistema de clasificación que permita una caracterización basada en la clínica y en los exámenes paraclínicos permite un mejor abordaje diagnóstico y terapéutico.

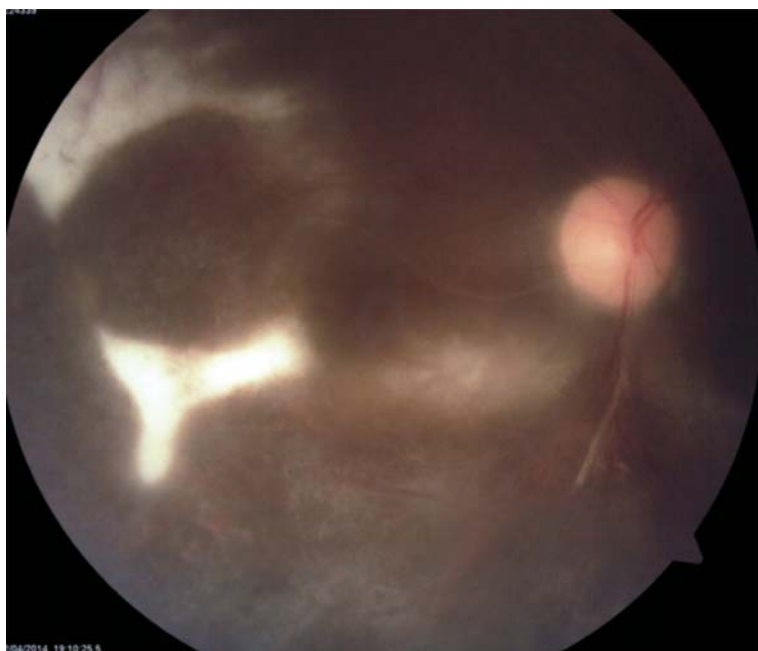
Figuras



Fotografía 1: Polo posterior del fondo de ojo derecho que evidencia zonas de necrosis y hemorragia retiniana inferotemporal.



Fotografía 2: Polo posterior del fondo de ojo izquierdo que evidencia un pequeño exudado blanquecino peripapilar temporal.



Fotografía 3: Polo posterior del fondo de ojo derecho donde se aprecian lesiones residuales retinianas inactivas e hiperpigmentadas.

Tablas

| Tabla 1: Criterios diagnósticos del Comité ejecutivo de la Sociedad Americana de Uveitis para ARN, 1994. | |
|---|-----------------------------|
| Grupo de criterios principales. | Grupo de criterios soporte. |
| 1) Uno o más focos discretos de necrosis retiniana en la periferia. | 1) Neuropatía óptica. |
| 2) Progresión rápida en ausencia de tratamiento. | 2) Escleritis. |
| 3) Diseminación circunferencial. | 3) Dolor asociado. |
| 4) Vasculopatía arteriolar obstructiva. | |
| 5) Reacción inflamatoria prominente en vítreo o cámara anterior. | |

| Tabla 2: Síntomas y signos de la ARN y la PORN. | | |
|--|--|---|
| | PORN | ARN |
| Síntomas | Disminución súbita de la agudeza visual. | Visión borrosa. |
| | Campos visuales encogidos. | Problemas en la visión periférica. |
| | Entopsias. | Entopsias. |
| | No dolor. | Dolor. |
| Signos | VZV, HSV-1, HSV-2. | VZV, HSV-1, HSV-2. |
| | VIH-SIDA. | VIH (+) o VIH (-). |
| | Lesiones en la retina periférica y polo posterior. | Lesiones fuera de la arcada temporal. |
| | Coalescencia y progresión extremadamente rápida. | Coalescencia y progresión rápida. |
| | Compromiso temprano de la retina externa y tardío de la interna. | Compromiso de todas las capas retinianas. |
| | Reacción inflamatoria mínima. | Vitreítis y uveítis anterior prominente. |
| | No vasculitis. | Vasculitis oclusiva. |
| | No escleritis. | Escleritis. |
| | Atrofia óptica. | Atrofia óptica. |
| Se resaltan síntomas y signos que presentó nuestro paciente. | | |

Tabla 3: Clasificación del espectro ARN/PORN.

| CRITERIOS | ARN | | PORN | |
|--|------|-----------|----------|------|
| | -2 | -1 | +1 | +2 |
| 1a- Disminución de la agudeza visual (AV) de inició súbito. | | | | |
| 1b- Visión borrosa sin marcada pérdida de la AV. | | | | |
| 2- Escotomas | | | | |
| 3- Alteraciones en la visión periférica | | | | |
| 4- Dolor | | | | |
| 5- Uveítis o vitreítis | | | | |
| 6- Vasculitis oclusiva. | | | | |
| 7- Necrosis retiniana en polo posterior | | | | |
| 8- Necrosis retiniana periférica | | | | |
| 9a- Compromiso ocular unilateral sostenido en el tiempo. | | | | |
| 9b- Compromiso ocular bilateral al inicio del cuadro o unilateral que convierte rápidamente. | | | | |
| 10- VIH (+) | | | | |
| 11- Inmunosupresión no asociada a VIH-SIDA* | | | | |
| 12- LTCD4+ (células/ μ L) | >200 | 199 – 130 | 129 – 61 | < 60 |

* Consumo crónico de esteroides, neoplasias, inmunodeficiencias primarias, etc.

ARN típica: Cumple con mínimo 6 criterios, todos de la columna ARN sumando ≤ -9 puntos.

ARN difusa: a o b.

a) Cumple con mínimo 6 criterios, todos de la columna ARN obteniendo [-7,9).

b) Cumple con mínimo 10 criterios entre ambas columnas, obteniendo [-8,-6].

Necrosis Retinal Indiferenciada: Cumple con mínimo 10 criterios entre ambas columnas, obteniendo [-5,5].

PORN difusa: a o b.

a) Cumple con mínimo 6 criterios, todos de la columna PORN obteniendo [7,9).

b) Cumple con mínimo 10 criterios entre ambas columnas, obteniendo [6,8].

PORN típico: Cumple con mínimo 6 criterios, todos de la columna PORN sumando ≥ 9 puntos.

Bibliografía

1. Urayama A, Uamada N, Sasaki T, et al. Unilateral acute uveitis with periarteritis and detachment. *Jpn J Clin Ophthalmol* 1971;25:607-619.
2. Kanoff J, Sobrin L. New diagnosis and treatment paradigms in acute retinal necrosis. *Int Ophthalmol Clin* 2011;51:25-31.
3. Cochrane TF, Silvestri G, McDowell C, Foot B, McAvoy CE. Acute retinal necrosis in the United Kingdom: results of a prospective surveillance study. *Eye (Lond)* 2012;26:370-7.
4. Chang S, Young LH. Acute Retinal Necrosis: An Overview. *Int Ophthalmol Clin* 2007; 47:145-54.
5. Vandercam T, Hintzen RQ, de Boer JH, Van der Lelij A. Herpetic encephalitis is a risk factor for acute retinal necrosis. *Neurology* 2008;71:1268-74.
6. Holland GN, Cornell PJ, Park MS, et al. An association between acute retinal necrosis syndrome and HLA-DQw7 and phenotype Bw62, DR4. *Am J Ophthalmol* 1989;108:370-374.
7. Ichikawa T, Saki J, Usui M. HLA antigens of patients

- with Kirisawa's uveitis and herpetic keratiti. *Atarashii Ganka* 1989;6:107-114.
8. Matsuo T, Matsuo N. HLA-DR9 associated with the severity of acute retinal necrosis syndrome. *Ophthalmologica* 1991;203:133-137.
 9. Walters G, James TF. Viral causes of the acute retinal necrosis syndrome. *Curr Opin Ophthalmol* 2001;12:191-195.
 10. Wong RW, Jumper JM, McDonald HR, Johnson RN, Fu A, Lujan BJ, Cunningham ET. Emerging concepts in the management of acute retinal necrosis. *Br J Ophthalmol* 2013;97:545-552.
 11. Guex-Crosier Y, Rochat C, Herbort CP. Necrotizing herpetic retinopathies: a spectrum of herpes virus-induced diseases determined by the immune state of the host. *J Oc Immunol Inflamm* 1997; 5:259-265.
 12. Dunn JP. Ocular manifestations of AIDS. En Volberding P, Greene W, Lange JMA, Gallant JE, Sewankambo N. *Sande's HIV/AIDS Medicine*, Elsevier 2nd Edition.
 13. Holland GN. Executive committee of the American uveitis society. *Am J Ophthalmol* 1994;117:663-667.
 14. De Groot-Mijnes JD, Rothova A, Van Loon AM, Schuller M, Ten Dam-Van Loon NH, De Boer JH, Schuurman R, Weersink AJ. Polymerase chain reaction and Goldmann-Witmer coefficient analysis are complimentary for the diagnosis of infectious uveitis. *Am J Ophthalmol* 2006;141:313-8.
 15. Austin RB. Progressive outer retinal necrosis syndrome: a comprehensive review of its clinical presentation, relationship to immune system status, and management. *Clin Eye Vis Care* 2000; 12:119-129.
 16. Chronister CL, Kaiser H, Pagani JM. Progressive outer retinal necrosis in a patient with acquired immune deficiency syndrome. *Clin Exp Optom* 2011;94:389-392.
 17. Forster DJ, Dugel PU, Frangieh GT, Liggett PE, Rao NA. Rapidly progressive outer retinal necrosis in the acquired immunodeficiency syndrome. *Am J Ophthalmol* 1990;110:341-348.
 18. Benz MS, Glaser JS, Davis JL. Progressive outer retinal necrosis in immunocompetent patients treated initially for optic neuropathy with systemic corticosteroids. *Am J Ophthalmol* 2003;135: 551-553.
 19. Coisy S, Ebran JM, Milea D. Progressive Outer Retinal Necrosis and Immunosuppressive Therapy in Myasthenia Gravis. *Case Rep Ophthalmol* 2014;5:132-137.
 20. Foster RE, Petersen MR, Neuss MN, Osher RH. Progressive Outer Retinal Necrosis Syndrome in a Lymphoma Patient With Good Visual Outcome. *Am J Ophthalmol* 2001;132:117-20.
 21. Engstrom Jr. RE, Holland GN, Margolis TP, et al. The progressive outer retinal necrosis syndrome: a variant of necrotizing herpetic retinopathy in patients with AIDS. *Ophthalmol* 1994;101: 1488-1502.
 22. Tajunisah I, Reddy SC, Tan LH. Acute retinal necrosis by cytomegalovirus in an immunocompetent adult: case report and review of the literature. *Int Ophthalmol* 2009;29:85-90.
 23. Bonfioli AA, Orefice F. Toxoplasmosis. *Semin Ophthalmol* 2005;20:129-141.