


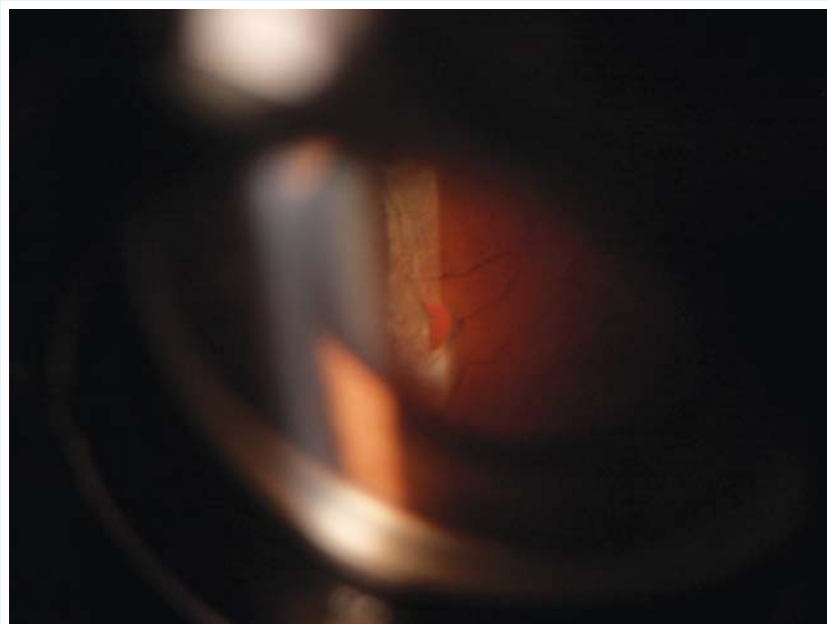
OFTALMOLOGÍA EN IMÁGENES

**Retinal tear viewed with Goldmann three mirror lens
(In a patient with retinal detachment)**



Pablo E. Baquero Ospina MD
Bogotá
Universidad de La Sabana
Hospital Universitario
de la Samaritana

**Desgarro Retinal Periférico Visto con Lente
de 3 Espejos de Goldmann. (En un paciente con
desprendimiento de retina).**



Recibido: 17/10/2015
Aceptado: 22/10/2015