

**Bilateral retinal detachment associate to bungee jumping:
Case report**

Desprendimiento de Retina Bilateral Asociado al Bungee Jumping: Reporte de Caso

¹Carolina Ossa Calderón, MD

¹Eduardo José Polania, MD

¹Andrea Hoyos, MD

²Laura Jimena Echeverry Caicedo, MD

³Andrés Amaya, MD

Recibido 10/09/2016

Aceptado 23/09/2016

Resumen

Objetivo: Describir el caso de un paciente joven con antecedente de miopía bilateral y degeneración en Lattice en el ojo izquierdo (OI), que desarrolló un desprendimiento de retina bilateral después de realizar una actividad de alto riesgo tipo *bungee jumping*.

Diseño: Reporte de caso.

Metodología: Reporte de caso retrospectivo mediante la recopilación de datos clínicos,

¹ Residente Oftalmología Hospital Universitario de La Samaritana, Universidad de La Sabana.

² Oftalmóloga, Universidad de La Sabana.

³Oftalmólogo supra especialista en Retina y Vítreo.

Profesor asistente, servicio oftalmología Hospital Universitario de La Samaritana

Autor Responsable

Carolina Ossa Calderón.

Hospital Universitario de la Samaritana.

Carrera 8 No. 0-29 Sur Bogotá, Colombia.

Tel (57) 3214697714

carit_ossa@hotmail.com

estudios imagenológicos y valoraciones postoperatorias.

Resultado: Recuperación de la agudeza visual posterior a tres procedimientos quirúrgicos de 20/400 en ojo derecho (OD) y de 20/30 en OI en el paciente con antecedente de desprendimiento de retina bilateral.

Conclusión: El desprendimiento de retina traumático secundario a actividades de alto riesgo donde está implicado el movimiento de latigazo es poco común, sin embargo, la identificación temprana de patologías como la miopía y degeneración en lattice, en personas que van a realizar deportes extremos, debe considerarse. También es importante que las compañías que promocionan este tipo de actividades conozcan esta patología, ya que a pesar de ser infrecuente, puede llegar a desarrollarse.

Palabras Claves: Desprendimiento de retina traumático, miopía patológica, *bungee jumping*.

Abstract

Purpose: To describe the case of a young patient with a history of bilateral pathologic myopia and lattice degeneration in the left eye who developed bilateral retinal detachment after making a bungee jumping activity.

Design: Case report.

Methods: A descriptive, case report study type was performed by collecting clinical data, imaging studies and postoperative evaluations.

Result: Subsequent recovery of visual acuity after three surgical procedures of 20/400 in right eye and 20/30 in the left eye in the case report patient with a history of bilateral retinal detachment.

Conclusion: Traumatic retinal detachment secondary to high-risk activities where is involved the whipping motion is uncommon, however, early identification of diseases as myopia and lattice degeneration in people who practice this extreme sports should be identified. It is also important that companies promoting such activities acquire knowledge about it, taking into account, that despite it is a rare disease, it may develop.

Keywords: Traumatic retinal detachment, Bungee Jumping.

Introducción

Los deportes extremos de alto riesgo como el *bungee jumping*, presentan alta tasa de riesgo para las personas que los practican incluyendo lesiones a nivel de la columna, cuello e incluso pueden terminar en la muerte. Las lesiones oculares son pocas veces tenidas en cuenta, estas incluyen aumento de la presión intraocular y lesiones retinianas que pueden comprometer finalmente la función visual.

Se presenta el caso de un paciente joven que cursó con desprendimiento de retina regmatogénico bilateral después de realizar salto de altura, que fue llevado a múltiples procedimientos quirúrgicos con el fin de lograr un éxito anatómico y mejorar la función visual. Esto con el fin de demostrar la vulnerabilidad retiniana ante esta actividad deportiva de alto riesgo.

Reporte de caso

Paciente masculino de 23 años de edad, que ingresa al servicio de urgencias por cuadro clínico de quince días de evolución consistente en disminución de la agudeza visual del OD, asociado a metamorfopsias y miodesopsias. Tenía antecedente de miopía manejada con gafas desde la niñez. El paciente refiere haber realizado *bungee jumping* a 130m de altura un mes antes del cuadro clínico actual.

Al examen físico se encuentra paciente con agudeza visual con corrección de 20/200 en OD y 20/60 en OI. La fórmula de gafas que el paciente presentó fue de -2.00 X -4.50 X 37° y +0.75 X -1.00 X 32°, respectivamente. En la biomicroscopía se encuentra en OD signo de shaffer positivo y presión intraocular de 6mmHg. El OI presentó un segmento anterior sin alteraciones. A la fundoscopia se identificó en OD un desprendimiento de retina regmatogénico con dos agujeros en extrema periferia hacia los meridianos de las 5 y las 7, asociado a hemorragias intrarretinianas. En el OI se evidenció degeneración en lattice inferior asociado a desprendimiento de retina plano con agujero en el meridiano de las 6.

Se decide realizar vitrectomía posterior, endoláser e inserción de silicon en OD y fotocoagulación en área del desprendimiento de retina plano en OI. Al mes postoperatorio, se evidenció redespndimiento inferior de retina de OD, por lo cual se realiza segunda intervención quirúrgica con: lensectomía, retinectomía, pelaje de PVR, endoláser y recambio de silicón. El OI con adecuada fotocoagulación láser, bloqueando el desprendimiento y la degeneración lattice. A los tres meses postoperatorio se evidencia un segundo redespndimiento de retina inferior en OD desde el borde de la retinectomía,

por lo cual se reintervino quirúrgicamente y se realizó recambio de silicón + retinopexia + endoláser. Paciente cursó con adecuada evolución postquirúrgica, áfaco del OD con retina aplicada y agudeza visual de 20/400 (figura 1 y 2). El OI presenta una agudeza visual estable del 20/30. (Figura 3).

El paciente reiteró no conocer previamente esta posibilidad de complicación, previa a la práctica del *bungee jumping* en personas que sufren de miopía.

Discusión:

El *bungee jumping* es un deporte extremo en el cual no se miden riesgos. Múltiples reportes de caso evidencian las complicaciones oculares secundarias al practicarlas tales como: abrasión corneal, hifema, iridodíalisis, recesión del ángulo de la cámara anterior, glaucoma secundario, subluxación del cristalino, hemorragia vítrea y desprendimiento de retina.^{1,2}

El mecanismo de lesión es un traumatismo cerrado secundario al aumento repentino de la presión hidrostática en la circulación retiniana de forma sostenida durante la desaceleración rápida, en una posición con la cabeza hacia abajo.^{1,3,4} Además, durante el salto, hay un incremento rápido de la presión intratorácica, que incrementa la presión venosa por reducción del retorno venoso, llevando a una dilatación venosa de la retina.⁵ Posteriormente hay una ruptura espontánea de capilares superficiales que resultan en un desprendimiento hemorrágico de la membrana limitante interna en la región foveal.^{2,6}

En el cuerpo humano se impulsa la sangre desde la cabeza hasta los pies. Este fenómeno se conoce como fuerza g positiva; cuando el

fluido sanguíneo se mueve de forma inversa, se le llama fuerza g negativa. Se es mucho más tolerante a las fuerzas positivas. Se tolera hasta 2-3 g y se puede llegar a pérdida de la conciencia con 4-5 g.^{7,8}

La prevalencia del trauma ocular contundente secundario a cuerdas elásticas es de un 90%, de los cuales el 20% corresponde a desgarramientos retinianos.⁹ El 10% conlleva a trauma ocular penetrante.¹⁰

Este artículo se desarrolló con el fin de reportar el primer caso de desprendimiento de retina bilateral posterior a salto de altura y alertar a los deportistas previamente a su práctica.

Conclusiones:

Se ilustró con el presente caso la relación directa entre el salto de altura y el desprendimiento de retina regmatógeno bilateral en un paciente con predisposición anatómica ocular. Es por esto que la identificación de patologías como la miopía patológica y degeneración en lattice en personas que van a realizar deportes extremos tipo *bungee jumping* debe ser una obligatoria para el deportista. Las empresas que promocionan esta práctica deben advertir acerca de los peligros y riesgos que ésta conlleva, incluyendo la posibilidad de patologías oculares.

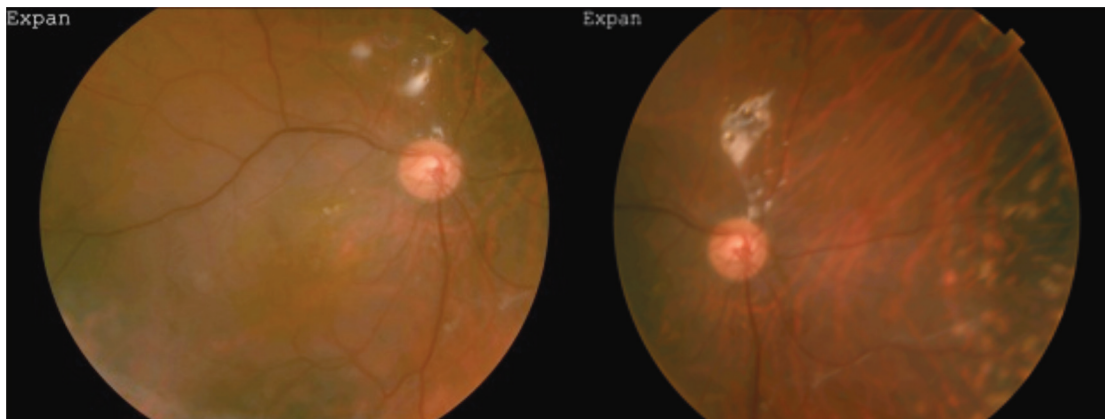


Figura 1. Ojo derecho. Se observa cicatriz corioretiniana peripapilar y cicatrices de láser bloqueando desprendimiento de retina nasal.

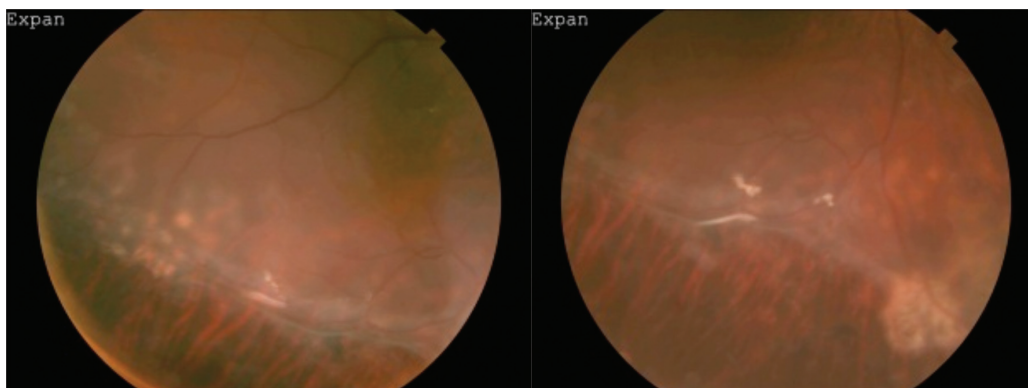


Figura 2. Ojo derecho. Se observa degeneración en lattice periférica.

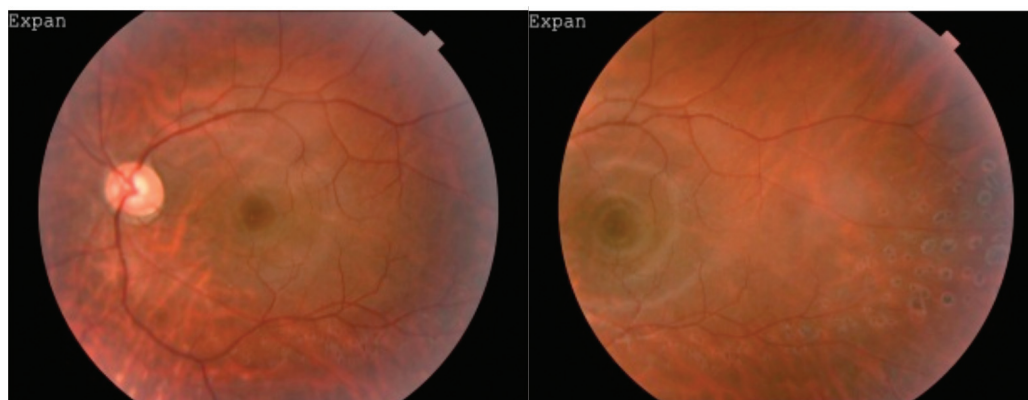


Figura 3. Ojo izquierdo. Se observa retina adherida, mácula con brillo foveal y cicatrices de laser bloqueando desprendimiento de plano temporal.

Referencias

1. J. CL, Frederick D, Roberts C, Paul W. Bungee Cord associated Ocular Injuries. 1988. p. 3.
2. Habib NE, Malik TY. Visual-Loss from Bungee Jumping. *Lancet* 1994;343:487.
3. Lu Z. Dynamic Analysis of Bungee Jumping. 2013;1–48. Disponible en https://web.wpi.edu/Pubs/E-project/Available/E-project-042313-150806/unrestricted/MQP_final_report.pdf
4. David DB, Mears T, Quinlan MP. Ocular complications associated with bungee jumping. *Br J Ophthalmology*. 1994;78(October):234–5.
5. Jain BK, Talbot EM. Bungee jumping and intraocular haemorrhage. *Br J Ophthalmol*. 1994;78(3):236–7.
6. Hassan HMJ, Mariatos G, Papanikolaou T, Ranganath A, Hassan H. Ocular complications of bungee jumping. *Clin Ophthalmology*. 2012;6:1619–22.
7. Moisseiev E, Dotan G. Negative g-Force Ocular Trauma Caused by a Rapidly Spinning Carousel. *Case Rep Ophthalmology* 2013;4(3):180—183.
8. Curtis EB, Collin HB. Optometry Ocular injury due to bungee jumping. *Clin Exp Optom*. 1999;82(5):193–5.
9. Capão Filipe JA, Rocha-Sousa A, Falcão-Reis F, Castro-Correia J. Modern sports eye injuries. *Br J Ophthalmology*. 2003;87(11):1336–9.
10. Aldave AJ, Gertner GS, Davis GH, Regillo CD, Jeffers JB. Bungee cord-associated ocular trauma. *Ophthalmology*. 2001;108(00):788–92.