

## Oftalmología en Imágenes

---

Lenticonus in a patient with Alport syndrome

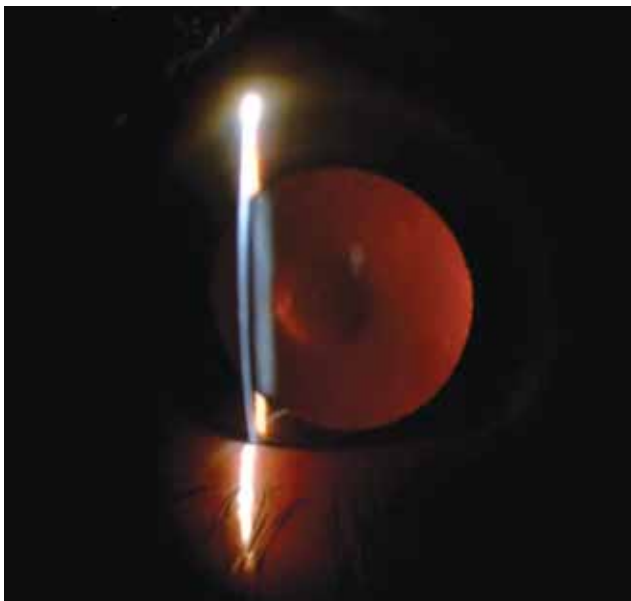
---

## Lenticono en paciente con Síndrome de Alport

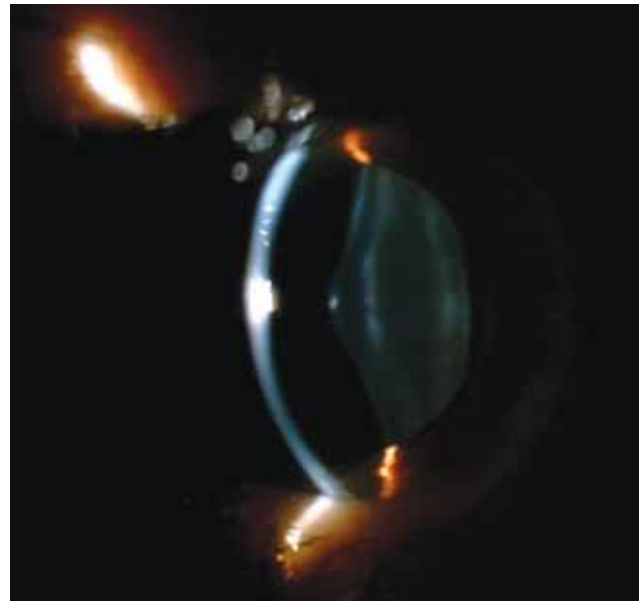---

*Luis Felipe Díaz Portilla MD*

Cali Colombia



**Fotografía 1.** Retroiluminación en lámpara de hendidura. Imagen en gota de aceite en paciente con Lenticono anterior.



**Fotografía 2.** Lenticono anterior en lámpara de hendidura. Deformidad cortical del cristalino con aumento del diámetro AP.

### INFORMACIÓN ARTÍCULO

---

Recibido 24/04/2017

Aceptado 30/06/2017

---



Código QR para ver video  
en lámpara de hendidura